

2017

INFORME TÉCNICO PARA O CONTROLE DA
Achatina fulica



Guia de
Orientação

1 - CONSIDERAÇÕES GERAIS

A *Achatina fulica* é um molusco (gastropode pulmonado terrestre portador de concha), nativo do nordeste da África, e foi introduzido ilegalmente no Brasil na década de 80, como uma alternativa para a criação de “escargot” (figura 1). É conhecido pelos seguintes nomes: acatina fúlica, caracol africano, caracol gigante, caracol gigante africano, caramujo gigante, caramujo gigante africano e rainha da África. A denominação “escargot” para a *Achatina fulica* é imprópria por razões técnicas e científicas e caracteriza fraude e má-fé no comércio.

A *Achatina fulica* tem sido equivocadamente designada como “caramujo” (nomenclatura esta própria das formas com hábitos aquáticos), provavelmente devido a uma “cultura do caramujo” formada por longas campanhas educacionais e sanitárias visando o controle de espécies vetoras da esquistossomose.

Entretanto, os gastrópodes pulmonados terrestres portadores de conchas devem ser corretamente denominados de caracóis, ficando a designação de lesmas para aqueles que não as possuem e caramujos para os gastrópodes aquáticos em geral.

Hoje a infestação por *Achatina fulica* ocorre em quase todos os estados brasileiros em decorrência das fugas acidentais e pelo abandono dos animais por insatisfação de muitos criadores.

Considerado uma praga em diversos países, dentre eles Índia, Madagascar, EUA, Austrália, e em países do Sudeste Asiático, o caracol-gigante-africano vem causando sérios prejuízos em culturas agrícolas, à saúde humana, como potencial transmissor de doenças parasitárias e ao meio ambiente, competindo diretamente com as espécies de caracóis nativos.



Figura 01: *Achatina fulica* ou caracol-gigante-africano.

1.1 – Dados biológicos da espécie

- **Tamanho e coloração da concha (adulto):** cônica com 10 a 15 cm de comprimento, mosqueadas com tons de marrom claro e marrom escuro, que após a morte do caracol passa a apresentar uma coloração esmaecida.
- **Estimativa média de vida:** 5 a 6 anos.
- **Hábito alimentar:** herbívoro generalista (folhas, flores e frutos de diversas espécies). Em situações extremas pode se alimentar de outros caramujos como fonte de cálcio.
- **Caracteres reprodutivos:** hermafrodita com fecundação cruzada (dois indivíduos são necessários).
- **Maturidade sexual:** 4 a 5 meses.
- **Postura de ovos:** de 4 a 5 posturas por ano, com 50 a 400 ovos por postura que ficam semienterrados, medem entre 5-6 mm de comprimento por 4-5 mm de largura (figura 2). Os ovos eclodem de 2 a 3 semanas.



Figura 02: Ovos de *Achatina fulica*.

- **Ocorrência:** bordas de mata, margens de brejos, capoeiras, hortas e pomares, plantações abandonadas, terrenos baldios urbanos, quintais e jardins (figura 3). Parcialmente arborícola, também pode ser encontrado em árvores e muros.



Figura 03: *Achatina fulica* atacando plantações.

· **Tolerância ambiental:** resistente a frio (hiberna a temperaturas abaixo de 10° C), á seca e ao sol intenso. A população prolifera muito na estação chuvosa.

1.2– Diferenças entre o caracol africano e o caracol nativo

A identificação do caracol africano é de suma importância, especialmente durante as catações. A espécie exótica (*Achatina fulica*) não deve ser confundida com o caracol nativo brasileiro (*Megalobulimus sp*), por se tratar de uma espécie da nossa fauna e sua eliminação implica desequilíbrio ecológico e impacto na população da malacofauna brasileira (Figura 4 e 5).



Figura 4: (A) Concha de *Achatina fulica*, mais alongada e pontiaguda, possuindo coloração mais escura e mais giros. (B) Concha de *Megalobulimus sp* com menos giros e coloração mais clara.




Figura 5: (A) Concha de *Achatina fulica*, mais pontiaguda, possuindo borda afiada e cortante (B) Concha de *Megalobulimus sp* com borda mais arredondada, não cortante.

1.3 - Muco

O muco liberado pelos moluscos é um fluido resultante da mistura da secreção de várias glândulas, sendo certo que suas principais funções são agir como veículo de transporte de partículas da superfície ciliada; secretar produtos; transferir água e eletrólitos através da epiderme e auxiliar na locomoção. O

contato com o muco produzido pela *Achatina fulica* é por onde são liberadas as formas infectantes ao homem de *Angiostrongylus sp.*

2 – DOENÇAS ASSOCIADAS À ACHATINA

Do ponto de vista médico, *Achatina fulica* tem sua importância por tratar-se de uma espécie que hospeda e transmite o verme *Angiostrongylus cantonensis* – causador da Angiostrongilíase meningoencefálica (ou meningite eosinofílica) humana e o *Angiostrongylus costaricensis* – causador da angiostrongilíase abdominal.

O ciclo de vida principal de *Angiostrongylus* ocorre entre o molusco, que é hospedeiro intermediário, e os pequenos roedores urbanos (ratazana ou rato-de-esgoto, rato comum ou rato-de-telhado e camundongo) e silvestres que são os hospedeiros definitivos e reservatórios da verminose. O homem aparece como hospedeiro acidental e o principal mecanismo de aquisição desse helminto pelo ser humano é o consumo de folhagens e frutos contaminados com larvas L3 (3º estágio). Como as larvas são encontradas no muco produzido pelo molusco e, por serem ávidos por verduras, legumes e frutas como fonte alimentar, é provável que o consumo humano desses vegetais seja a maneira mais comum de contaminação do patógeno.

2.1 – Angiostrongilíase Meningoencefálica Humana

Infecção pelo nematóide *Angiostrongylus cantonensis* acontece predominantemente no Sudeste Asiático e na Bacia do Pacífico, embora a infecção tenha sido notificada em outros lugares.

O nematóide pode ser transmitido ao homem causando a angiostrongilíase meningoencefálica (meningite ou meningoencefalite eosinofílica), que apresenta estado clínico muito variável. Embora, poucas vezes fatal, os sintomas podem se arrastar por meses, ocorrendo casos de lesões oculares permanentes (cegueira).

2.1.2 - Ciclo biológico e transmissão

Larvas L3 migram para pequenos vasos das meninges e, menos comumente, a medula e olhos (Figura 6). Raramente acarreta óbito, pois a infecção é quase sempre de evolução benigna. A sintomatologia desaparece em um período de duas semanas.

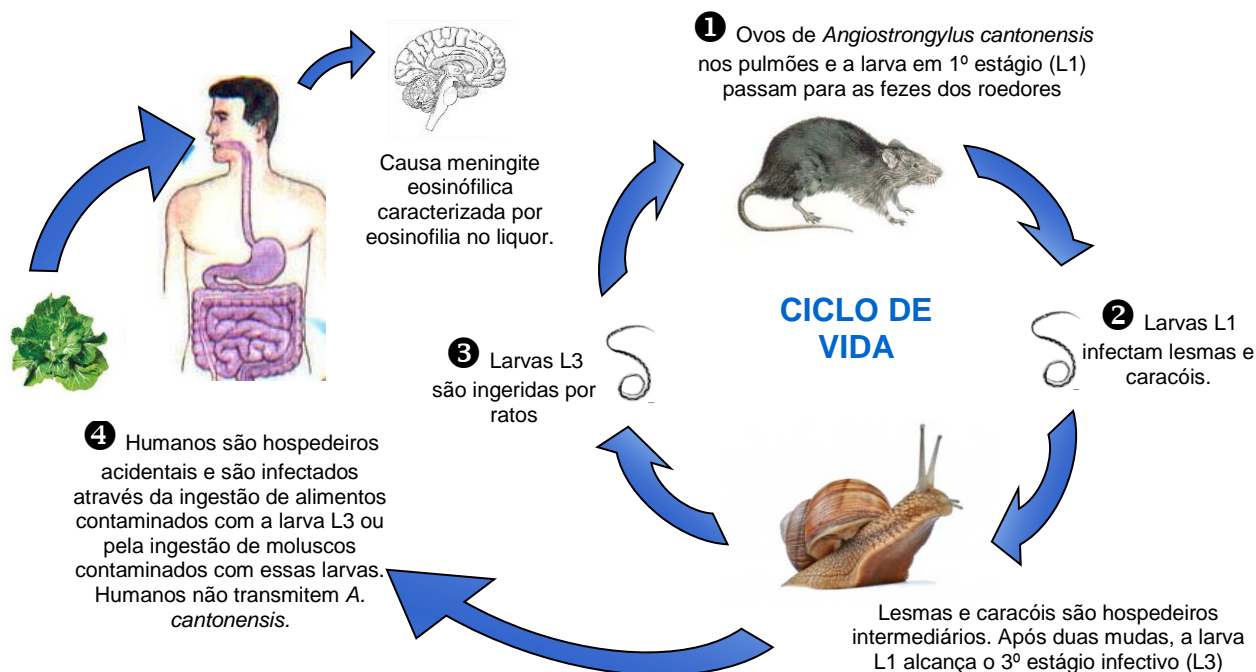


Figura 6: Ciclo de vida do *Angiostrongylus cantonensis* e o homem como hospedeiro acidental.

2.1.3 - Sintomatologia:

Estima-se que o período de incubação seja de duas semanas, variando de 2 até 45 dias. A meningite causada pelo *A. cantonensis* geralmente se manifesta por cefaleia muito intensa, febre, vômitos, rigidez de nuca e parestesias. Podem ocorrer, ainda, paralisia da musculatura extraocular, edema de papila, ataxia, convulsões, paralisia facial periférica, sinais de Kernig e Brudzinski, redução do nível de consciência, distensão abdominal, hepatomegalia e incontinência urinária. Concomitantemente à existência de larvas no humor aquoso, pode haver perda parcial de visão e hiperemia conjuntival.

2.1.4 – Diagnóstico:

Além da eosinofilia sanguínea, a pleocitose eosinofílica no líquido cefalorraquiano pode atingir até 90%. Em aproximadamente 60% dos casos ocorrem discretas hiperproteinorraquia e hipoglicorraquia.

Os exames de imagem podem evidenciar alterações inespecíficas, como edema cerebral, hidrocefalia e espessamento meníngeo. Por meio da fundoscopia, é possível verificar edema de papila e existência de larvas no humor aquoso.

Tanto no líquido cefalorraquiano quanto no soro, os anticorpos são detectáveis pelo ELISA com variados sistemas de captura. Larvas e adultos jovens podem ser recuperados do líquido cefalorraquiano, propiciando a confirmação do diagnóstico da infecção após análise morfológica dos adultos ou análise de ácidos nucleicos após amplificação por PCR.

A meningoencefalite por *A. cantonensis* geralmente regride sem deixar sequelas graves.

2.2 – Angiostrongilíase abdominal:

Apresenta sintomas muito semelhantes a uma apendicite, o que pode mascarar a presença da doença, porém a angiostrongilíase abdominal é grave e pode resultar em óbito por perfuração intestinal, peritonite e hemorragia abdominal. As larvas penetram na mucosa da porção terminal do íleo, apêndice e colon ascendente. Transformam-se em vermes adultos nos vasos linfáticos locais e arteríolas mesentéricas. Os ovos são liberados pelas fêmeas, produzem reações granulomatosas que causam edema, espessamento e necrose do intestino (secundária à obstrução dos vasos sanguíneos mesentéricos).

2.2.1 - Ciclo biológico e transmissão

A doença é causada pelo nematódeo *Angiostrongylus costaricensis* mais frequente nas Américas. Possui os mesmos hospedeiros intermediários e o mesmo ciclo de vida do *A. cantonensis*, porém, caracteriza-se pelo comprometimento de órgãos abdominais (Figura 7).

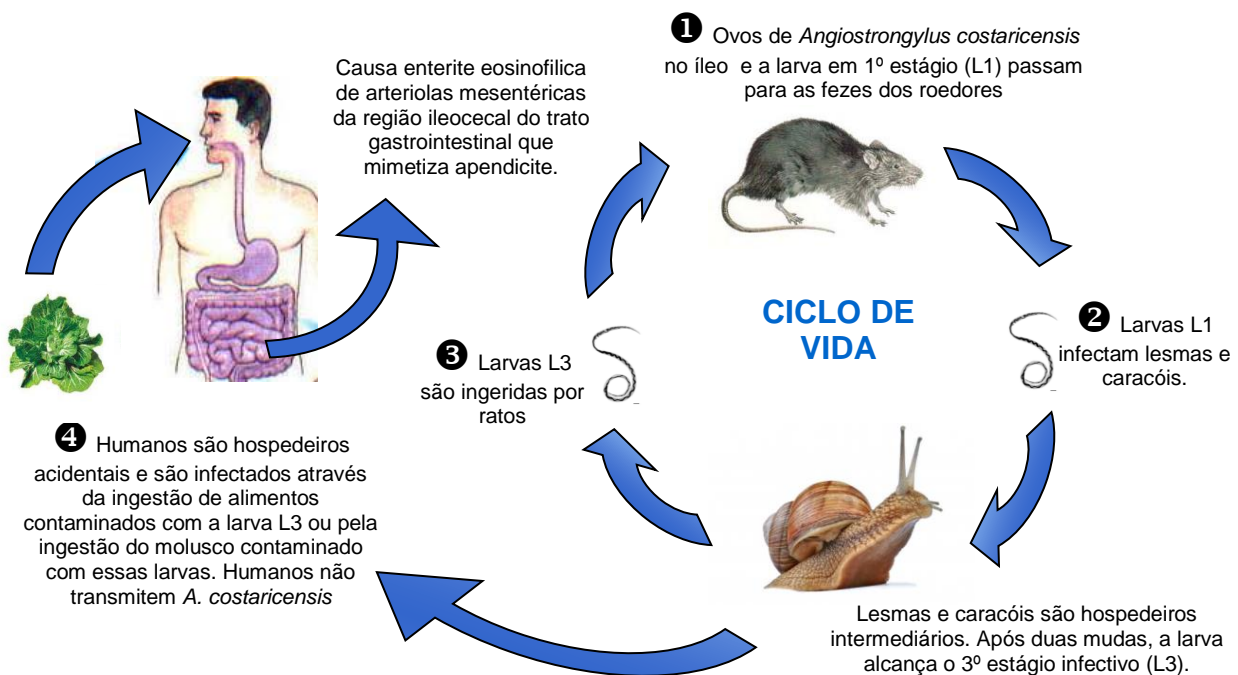


Figura 7: Ciclo de vida do *Angiostrongylus costaricensis* e o homem como hospedeiro acidental.

2.2.2 - Sintomatologia:

Não se sabe sobre o período de incubação do *A. costaricensis*, mas, com base na experiência com infecções experimentais em roedores, ele deve ser de, no mínimo, duas a três semanas. A maioria dos casos de infecção pelo *A. costaricensis* é assintomático, e a cura, obtida espontaneamente segundo dados de estudos longitudinais de base populacional.

Quando esse parasita se manifesta, geralmente ocorrem quadros agudos de dor abdominal, caracteristicamente localizada no quadrante inferior direito, porém podendo apresentar-se de forma muito variada. Esses episódios agudos podem regredir espontaneamente e recidivar várias vezes ao longo de várias semanas.

Pode haver febre, mas esta pode não chamar atenção, exceto quando o quadro clínico complica-se. Eventualmente pode ser palpada uma massa, correspondendo a comprometimento inflamatório tumoral na transição ileocecal. Essas lesões tumorais, que também podem regredir espontaneamente em algumas horas, podem causar uma das complicações da angiostrongilíase: a oclusão intestinal.

A outra complicação grave é a perfuração intestinal, com peritonite e sepse. Além da dor abdominal e da febre, podem ocorrer várias outras manifestações abdominais inespecíficas, tais como inapetência, náuseas, vômitos e diarreia. Pacientes com dor abdominal associada a eosinofilia intensa devem sempre ser investigados por meio de sorologia para angiostrongilíase. Entretanto, a inexistência de eosinofilia não deve afastar a suspeita da parasitose, como abordado a seguir.

O desenvolvimento de vermes adultos no sistema venoso porta-mesentérico ou a partir da disseminação arterial sistêmica das larvas pode resultar em comprometimento hepático, com hepatomegalia dolorosa, febre e eosinofilia evidenciada no leucograma. Dessa forma, a síndrome de larva migrans visceral, cujo principal agente etiológico é o *Toxocara canis*, pode também ser causada por *A. costaricensis*.

2.2.3 - Diagnóstico:

O exame de fezes não é útil para o diagnóstico, uma vez que o homem, como hospedeiro acidental, não elimina larvas nas fezes ou pelo menos não o faz em grande quantidade, pois grande parte fica retida nos tecidos inflamados.

Pode-se realizar a identificação de anticorpos por meio do exame ELISA, de forma preferencial com pareamento seriado de amostras de soro para evidenciar a usual redução e negatificação da reatividade ao longo do tempo, geralmente em menos de 12 meses.

O principal diagnóstico diferencial, devido à localização de lesões na transição ileocecal, é realizado com apendicite aguda bacteriana, havendo sinais de irritação peritoneal, febre alta e leucocitose com neutrofilia e desvio à esquerda.

A eosinofilia intensa no sangue periférico sugere altamente o diagnóstico de angiostrongilíase(Hemograma: leucocitose (leucócitos > 10.000/mm³) com eosinofilia (> 10%).

Os exames de imagem podem evidenciar espessamento da parede intestinal e tumorações de gânglios linfáticos e intestinais. Pacientes com tumorações, associadas a eosinofilia sanguínea e sem desenvolvimento de oclusão ou peritonite, devem ter acompanhamento clínico devido à possibilidade de remissão espontânea.

2.3 - Tratamento:

Tanto em casos de meningite por *A.cantonensis* quanto de angiostrongilíase abdominal, a maioria dos pacientes apresenta cura espontânea e não há demonstração de eficácia de drogas anti-helmínticas. Embora haja resultados contraditórios em estudos experimentais, não pode ser descartada a possibilidade de que o uso de anti-helmínticos possa agravar as lesões com a indução da morte dos parasitas no interior das artérias e a liberação brusca de antígenos.

Uso de corticoides, remoção cuidadosa e repetida de líquido cefalorraquidiano ou outras medidas de redução da hipertensão endocraniana podem aliviar sintomas e prevenir o desenvolvimento de quadros mais graves e potencialmente letais. O tratamento sintomático deve aliviar a dor e repor os líquidos e os eletrólitos.

O tratamento cirúrgico pode ser necessário se houver complicação da angiostrongilíase abdominal por oclusão ou perfuração intestinal. A conduta expectante, além dos cuidados gerais com hidratação e analgesia, deve incluir o monitoramento cuidadoso para identificação precoce dessas complicações e a indicação correta do procedimento cirúrgico.

A evidência de melhora clínica é o principal indicador de cura. O seguimento sorológico permite acompanhar a redução gradativa da reatividade, diferenciando a recidiva da angiostrongilíase da ocorrência de outras doenças.

3. NOTIFICAÇÃO E ENCAMINHAMENTO DE AMOSTRAS PARA ANÁLISE:

- ✓ Em caso de infestação por *Achatina fulica* nos municípios e havendo a necessidade de encaminhar exemplares do caracol para análise de *Angiostrongylus sp.*, a Vigilância Epidemiológica do município (VE/SMS) deverá entrar em contato com a sua Gerência Regional de Saúde (GERSA) e está à DVRH/DIVE para saber os procedimentos necessários e fluxo de encaminhamento;
- ✓ Informar imediatamente casos humanos suspeitos ou confirmados de Angiostrongilíase abdominal ou meningoencefálica a GERSA e esta a DVRH/DIVE;
- ✓ Em caso de exposição humana à *Achatina fulica*, amostra de sangue do paciente poderá ser coletada e encaminhada para análise. O diagnóstico não é realizado no LACEN. Portanto, o município deverá encaminhar as amostras diretamente ao laboratório de referência. Para saber quais os procedimentos necessários e o fluxo de encaminhamento, a VE/SMS deverá entrar em contato com a GERSA e esta à DVRH/DIVE que passará as orientações e endereço do laboratório;
- ✓ Notificar casos humanos confirmados como Evento de Saúde Pública (ESP), conforme Portaria Nº 1.271, de 06 de junho de 2014.

4. MEDIDAS DE CONTROLE

Estes animais não possuem predadores no Brasil. O único método que vem mostrando resultados satisfatórios em longo prazo é a coleta e destruição dos animais, além de medidas de saneamento ambiental nas cidades, para o controle da população de roedores.

Cabe à SMS orientar e estimular a população para a adoção de medidas que possam reduzir/eliminar o caracol africano das residências, tais como:

4.1- Catação manual:

A catação deve ser repetida com frequência, ao longo do ano, sem interrupção (dada a grande fecundidade da espécie e sua atividade no inverno em regiões úmidas) e deve incluir áreas urbanas, áreas agrícolas (especialmente hortas e roças), capoeiras, borda de matas e brejos. Os melhores horários para o procedimento de coleta são pela manhã ou no final da tarde.

Em residências (jardins, hortas, pomares) ou bairros, os caracóis devem ser coletados manualmente, **utilizando-se uma luva de borracha ou similar** (Figura 08) ou mesmo uma pá seguindo as recomendações:

- Proteja a pele e as mucosas: não coma, fume ou beba durante o manuseio do caracol. Em caso de contato acidental, lave as mãos com água e sabão;
- Recolha também os ovos da *Achatina fulica*, que ficam semienterrados, e procedendo da mesma forma usada para os animais coletados (Figura 07).



Figura 07: Ovos de *Achatina fulica* semienterrados.

4.2 – Destino dos moluscos coletados

Recomendações para descartar os exemplares coletados:

- ✓ Colocados para a coleta de lixo comum, desde que os caracóis e os ovos sejam armazenados em dois sacos plásticos e suas conchas sejam quebradas utilizando um martelo ou pisando em cima com calçado adequado (tênis ou botas);
- ✓ Incinerados, desde que haja condições adequadas para tal finalidade (incinerador, forno, latão, etc.);
- ✓ Despejados em valas com pelo menos 80 cm de profundidade, longe de cisternas, poços artesianos ou de lençol freático. Coloque sempre que possível uma pá de cal virgem para impermeabilizar o solo e para não atrair outros animais, principalmente se uma grande quantidade for coletada (cuidado, a cal queima a pele), fechando a vala com terra;
- ✓ Retire as luvas e lave muito bem as mãos.

A operação deve ser repetida sempre que novos caracóis forem localizados, sendo o controle periódico fundamental.



Figura 08: Catação de *Achatina fulica* e incineração.

4.3– Outras recomendações à população

- ✓ Ocorrendo o caracol, é necessária a identificação para constatação da espécie (*Achatina fulica*);
- ✓ Aprenda a diferenciá-lo da espécie nativa, (ver figuras anteriores) para que estes sejam preservados. No caso da possível presença do caracol africano informe a Secretaria Municipal de Saúde;
- ✓ Organize coletas periódicas de lixo e entulhos dos quintais e terrenos baldios, durante todo o ano, procurando eliminar a presença de ratos, bem como locais de ocorrência de caracóis (pneus, latas, entulhos, plásticos, tijolos, telhas, madeiras, etc), tentando evitar também baratas, escorpiões, aranhas, moscas e mosquitos;
- ✓ Por medida de segurança lavar bem as frutas, hortaliças, verduras e legumes e fazer a desinfecção com hipoclorito de sódio (colocar em imersão uma colher de chá de água sanitária

para um litro de água, de 15 a 30 minutos), antes de consumir esses alimentos. Após, lave bem os alimentos;

- ✓ Não jogar os caracóis vivos diretamente no lixo doméstico ou em qualquer outro local;
- ✓ Não utilizar os caracóis gigantes africanos como alimento ou isca para pescar;

ATENÇÃO !!

- ✓ **Não usar veneno:** de forma alguma devem ser utilizadas iscas específicas para caracóis (ex. moluscicidas) ou outros venenos pelo elevado risco de intoxicação de animais domésticos, crianças e adultos. Esses acidentes são fatais e esperados quando essas iscas são usadas, mesmo com todo controle. Além disso, outras espécies, como as aves podem ser atingidas.
- ✓ **Não utilizar sal de cozinha (cloreto de sódio).** O seu uso é desaconselhado, por ser ineficiente além de salinizar o solo.
- ✓ **Não tentar criá-los, pois há legislação proibindo;**

Em caso de dúvida nesses procedimentos entre em contato com a Vigilância em Saúde do seu Município para mais esclarecimentos.

Divisão de vetores, reservatórios, hospedeiros e outros (DVRH)

Gerência de Zoonoses (GEZOO)

dvrh@saude.sc.gov.br

(48) 3664-7482/7479/7480